


Fimosi e prepuzio

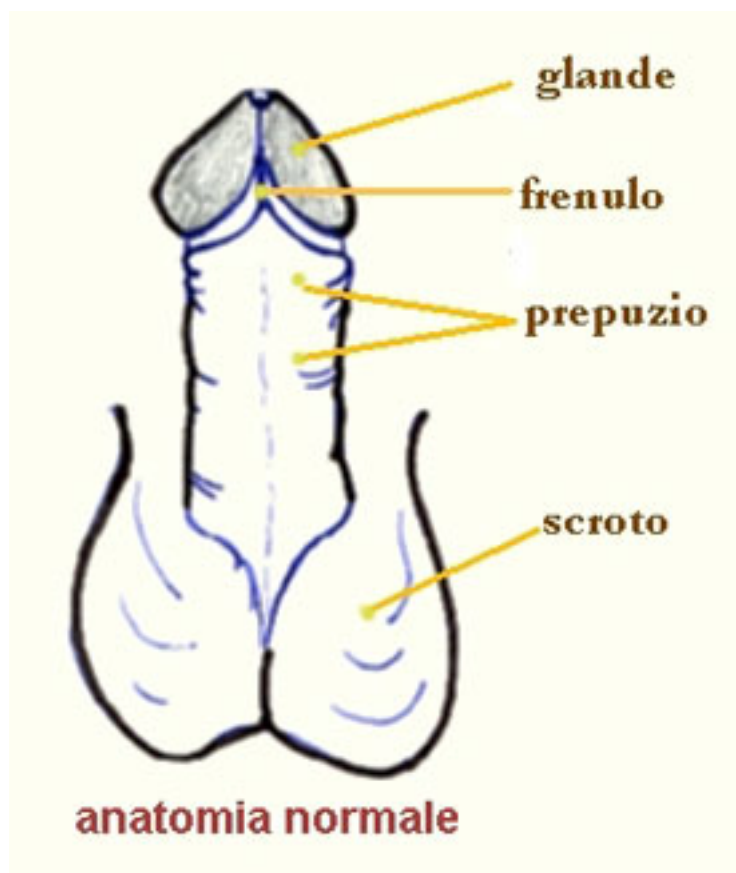
Medicina

Inviato da : Anna Nappi

Pubblicato il : 28/2/2024 7:50:00



Uno dei quesiti che pi¹ frequentemente vengono posti al chirurgo pediatra dai genitori riguarda la morfologia del pene del loro bambino. In particolare, ci² che li preoccupa maggiormente, ³ l'impossibilit⁴ di retrarre il prepuzio in modo tale ottenere la scopertura del glande.



Fimosi e prepuzio

<http://www.dimensionenotizia.com/modules/news/article.php?storyid=11750>

1.

Gli **Interventisti** sono coloro i quali sostengono la necessità di un precoce (primi mesi di vita) intervento esterno così che il glande possa essere scoperto sin dalla piA' tenera età. A tale fine viene suggerita la cosiddetta 'ginnastica prepuziale', vale a dire tentativi progressivi di retrarre il prepuzio (la mamma viene istruita perché lo provveda, durante il bagnetto igienico del bambino, a mettere in atto tale pratica). In altri casi A' lo stesso pediatra che provvede, nel corso di una delle prime visite di controllo a 'sistemare' la situazione retrahendo in un'unica soluzione il prepuzio. L'atteggiamento piA' estremista tra gli interventisti prevede la circoncisione neonatale, vale a dire l'asportazione chirurgica di tutto il cappuccio prepuziale lasciando il glande permanentemente scoperto; tale atteggiamento assume un significato rituale nella popolazione ebraica, negli Stati Uniti ed in molti altri paesi.

2.

I conservatoriA' propongono di lasciare che l'organo genitale si sviluppi e si modifichi progressivamente come previsto dalla natura.

Le motivazioni adottate per giustificare l'uno o l'altro atteggiamento sono le piA' varie ed assumono i caratteri di una controversia ben lunga dall'essere risolta e che talora, superando i confini di un ragionevole disaccordo, viene vissuta con atteggiamenti estremistici da ambo le parti.

Per cercare di chiarire il problema A' opportuno fare delle premesse di orA-dine anatomico e fisiologico che serviranno come chiave di lettura delle motivazioni a supporto dei fautori della circoncisione neonatale e di coloro che ne sono contrari.

Anatomia e fisiologia del pene

Il PENE e' dotato di un rivestimento cutaneo che si estende dalla cute del pube all'apice del glande. La porzione distale prende il nome di PREPUZIO. Quest'ultimo A' costituito da due foglietti, uno ESTERNO ed uno INTERNO. Il passaggio dall'uno all'altro avviene in corrispondenza del cosiddetto osso prepuziale.

Nel corso dello sviluppo embrionale (VI-VIII settimana di gestazione), il prepuzio trae orA-gine da una piega cutanea dorsale del falo primitivo che estendendosi in modo circonferenziale si porta lateralmente sino a forA-darsi ventralmente per formare il frenulo.

Glande e prepuzio si sviluppano ed accrescono, quindi, come un organo unico dalla stessa gemma epiteliale ectodermica. Alla nascita, la porzione distale del prepuzio e lo stesso osso prepuziale sono ristretti e non permettono, nella maggioranza dei casi, la scopertura del glande.

La superficie mucosa del glande ed il foglietto interno del prepuzio, intimamente adesi, condividono un'unica assise cellulare in cui non esiste un piano di separazione propriamente detto.

La naturale separazione del prepuzio dal glande, sebbene talora giA' avvenuta alla nascita, piA' frequentemente si realizza nel corso dei mesi e degli anni successivi determinando un graduale e proA-gressivo scollamento del prepuzio dal glande che permettera', al termine di tale processo, la naturale retrazione della pelle del prepuzio verso l'addome. Le cellule epiteliali che rivestono il glande ed il prepuzio vanno incontro ad un continuo processo di rinnovamento cellulare che dura tutta la vita. Le cellule degenerano si accumulano, insieme con il prodotto delle ghiandole sebacee situate in prossimita' della corona del glande (ghandole di Tyson), sotto forma di perfici biancastre (CISTI SIEGMATICHES) che, man mano che il prepuzio si retrae, vengono eliminate all'esterno. La scoperta di tali formazioni da parte dei genitori A', spesso, fonte di inguA-sificate apprensioni. Con il tempo, grazie al fenomeno precedentemente descritto e come conseguenza delle spontanee erezioni che avvengono duA-rante il sonno ed in coincidenza con le minzioni, si realizza una completa, naturale ed anatomica separazione del prepuzio dal glande. Contemporaneamente la parte ristretta del preA-puzio va incontro ad una progressiva dilatazione.

Al termine di questa serie di eventi sarA possibile ottenere una completa RETRAZIONE PREPUZIALE.

Fimosi e prepuzio

<http://www.dimensionenotizia.com/modules/news/article.php?storyid=11750>

LA FUNZIONE DEL PREPUZIO

Il prepuzio rappresenta una valida protezione per la mucosa del glande, sottoposto all'azione irritante di urina e feci. Qualora venga eseguito uno scollamento interm-pesivo delle adessioni balano prepuziali od una precoce circuncisione, tale funzione protettiva e' persa. Il glande del bambino non puo' essere protetto dal prepuzio ed e' soggetto a continui traumi derivanti dallo sfregamento con il pannolino. Ci puo' de-terminare la comparsa di infiammazioni della mucosa uretrale a livello del meato urinario con successiva stenosi cicatrizzale. Per assicurare una corretta igiene del pene infantile nei primi anni di vita, qualora sia gia' avvenuta la retrazione del prepuzio, e' sufficiente il lavaggio del glande con acqua e con comuni detergenti. L'igiene del pene diverrA, successivamente, un momento dell'igiene corporea quotidiana del bambino al pari del lavaggio dei capelli, della pulizia dei denti, etc. Alla pubertA il maschio deve essere informato riguardo l'importanza della retrazione del prepuzio e della pulizia quotidiana del glande e del solco balano prepuziale ove tende ad accumularsi lo SMEGMA, prodotto dalla desquamazione cellulare.

Se il prepuzio sembra non retrarsi facilmente e precocemente e' importante capire che cosa accada presto e la mancata retrazione e' in un bambino che non sia stato sottoposto a manipolazioni del prepuzio, non rappresenta un'anomalia che necessiti di un intervento terapeutico e nulla ha a che vedere con la fimosi, alterazione cicatrizzale della porzione distale del prepuzio. Studi statistici hanno dimostrato che la retrazione e' completa a sei mesi di vita nel 25% dei bambini, ad un anno nel 50%, a due anni nell' 80% ed a quattro anni nel 90%.

Nel restante 10% le adessioni si risolveranno in epoche successive senza che ci siano componenti la necessita' di ricorrere a terapie chirurgiche. Il semplice quotidiano lavaggio esterno e' sufficiente che serve nel lattante e nel piccolo bambino.

I tentativi di retrazione prepuziale forzando le fisiologiche adessioni balano prepuziali provocano danni al pene causando dolore, lacerazione della delicata cute prepuziale, sanguinamento e, spesso, adessioni cicatrizzali molto tenaci di quelle fisiologiche in quanto risultato del contatto tra superfici crenulate. Lo spazio virtuale tra foglietto interno del prepuzio e glande diverrA uno spazio re-ale, bisogno, come nell'adulto, di una igiene accurata. Tale pratica quotidiana verrA attivamente contestata dal piccolo bambino il quale conserverA ben vivo il ricordo del dolore provocato dalla retrazione del prepuzio, impedendo che ci si ripeta. Veranno, inoltre, a crearsi tra glande e prepuzio zone di accollamento parziale in cui si verificherA il ristagno di urina e smegma. L'impossibilitA di ottenere un lavaggio efficace del glande e della porzione interna del prepuzio determina, in tali situazioni, la comparsa di episodi infiammatori acuti con raccolta di pus, dolore e tumefazione dei tessuti (BALANOPOSTITI).

Tale patologia e' virtualmente sconosciuta al bambino non sottoposto alle manovre descritte. In base alle considerazioni esposte sembra abbastanza ovvio considerare la pratica della ginnastica prepuziale a fini "igienici" quanto meno inutile se non addirittura sadica. E' stato infatti appena descritto come la retrazione prepuziale sia un evento naturale che non necessita di nessun "aiuto" da parte dei genitori. L'accurata anamnesi dei bambini con episodi ricorrenti di infezioni del pene mette in evidenza, in una percentuale elevatissima di casi, se non nella totalita', uno o puo' tentativi di retrazione forzata del prepuzio spesso dimenticati o menzati dai genitori. L'esperienza clinica quotidiana ed i numerosi lavori scientifici presentati in letteratura ci permettono di affermare come sia la stessa divisione prepuziale forzata la prima causa di fimosi per la quale si ricorre al chirurgo. In conclusione: alcuni organi del bambino presentano differenze morfologiche nei confronti dell'adulto erroneamente interpretate come patologiche, legate esclusivamente al normale divenire e modificarsi del corpo umano nel corso della vita. Un classico esempio in proposito e' offerto dall'argomento appena illustrato: il pene del bambino ha una morfologia sua propria, in cui lo scoprimiento del glande, evento attinente alla esA postpuberale fertile, non ha ragione di essere.

PERCHE' LA CIRCONCISIONE NEONATALE?

La circoncisione neonatale e' una pratica antica la cui origine va fatta risalire a circa 6.000 anni fa quando veniva eseguita dai popoli che vivevano nella parte occidentale dell'Africa. Ricorrenze di tale pratica si hanno, perA, gia' nel 2000 a.C. come risulta da un bassorilievo Egizio. Si ritiene che la circoncisione venisse eseguita nei popoli pagani primitivi come iniziazione prematrimoniale o prepuberale in base alla credenza che la rimozione del prepuzio facilitasse i rapporti sessuali. In altre etnie la circoncisione assumeva il significato di misura punitiva e marchio di schiavitA. Con il passare del tempo il rito della circoncisione divenne un rituale legato all'ammissione dei giovani alla classe degli uomini adulti e, di conseguenza, un segno distintivo di virilitA' che dava diritto alla partecipazione attiva della tribA'.

In seguito i Ebrei ed i Arabi dederono alla circoncisione una importanza religiosa, ovvero la imposero come simbolo di appartenenza ad una casta religiosa. La prima documentazione scritta di circoncisione appare nella Bibbia. I musulmani eseguono anche la circoncisione femminile (mutilazione genitale che spesso include la clitoridectomia), una pratica probabilmente di origine africana.

Durante il diciannovesimo secolo, nei paesi di lingua inglese, la circoncisione si e' evoluta da rituale religioso o rito prepuberale a chirurgia di routine per motivi di A salute. Tra mi e ignoranza si fece strada la convinzione che la masturbazione fosse causa di molte malattie. SembrA quindi logico per molti medici ricorrere alla chirurgia genitale su entrambi i sessi per arrestare la masturbazione. Nel 1891 d.C.A Remondino, un medico dell'epoca, invocA la circoncisione per prevenire e curare alcoolismo, epilessia, asma, ernia, gotta, reumatismo, scrofola e mal di testicoli.

Man mano che gli studi scientifici dimostrarono la vera etiologia delle patologie citate, nuove motivazioni furono portate a supporto della necessita' di effettuare la circoncisione neonatale, pratica virtualmente sconosciuta a molti paesi. L'igiene e la prevenzione di malattie veneree divennero un argomento popolare durante la prima guerra mondiale. Negli anni '30 il timore che il prepuzio fosse causa di cancro del pene e durante gli anni '50 di cancro della cervice uterina. Le motivazioni puo' recenti per giustificare la circoncisione neonatale comprendono la prevenzione delle infezioni urinarie nei primi anni di vita e l'infezione da AIDS nella vita sessualmente attiva. Mentre la Societa' Medica Americana ricercava motivazioni che giustificassero la perpetuazione di tale pratica, nell'ambiente medico Europeo si facevano sempre puo' numerosi gli studi finalizzati a dimostrare l'importanza ed il reale ruolo sostenuto dal prepuzio. Nel 1948 il Dr. Douglas Gairdner pubblicA sul British Medical Journal (Dic.24.1948: 1433-1437) un articolo dal titolo: "The Fate of Foreskin" (Il destino del prepuzio) in cui Gairdner descriveva il prepuzio come tessuto normale ed il ruolo che la sua adessione al glande riveste nel proteggere il glande stesso dal contatto con urina e feci durante l'infanzia. Come conseguenza della pubblicazione dell'articolo il British National Health Service cessA di pagare i compensi per la circoncisione e tale pratica cessA in Inghilterra.

Negli Stati Uniti d'America, dove la circoncisione neonatale ha rappresentato per decenni una pratica diffusa alla quasi totalita' della popolazione, si assiste attualmente ad un netto declino di tale consuetudine. Le ultime cifre parlano di 59.5 % di bambini circoncisi nei primi giorni di vita a livello nazionale. Negli stati dell'America occidentale tale cifra scende al 35.5 %.

Una elevata percentuale di bambini vengono ancora circoncisi per motivi razziali e religiosi (religione ebraica) e la circoncisione viene effettuata dal rabbino al di fuori delle strutture ospedaliere.